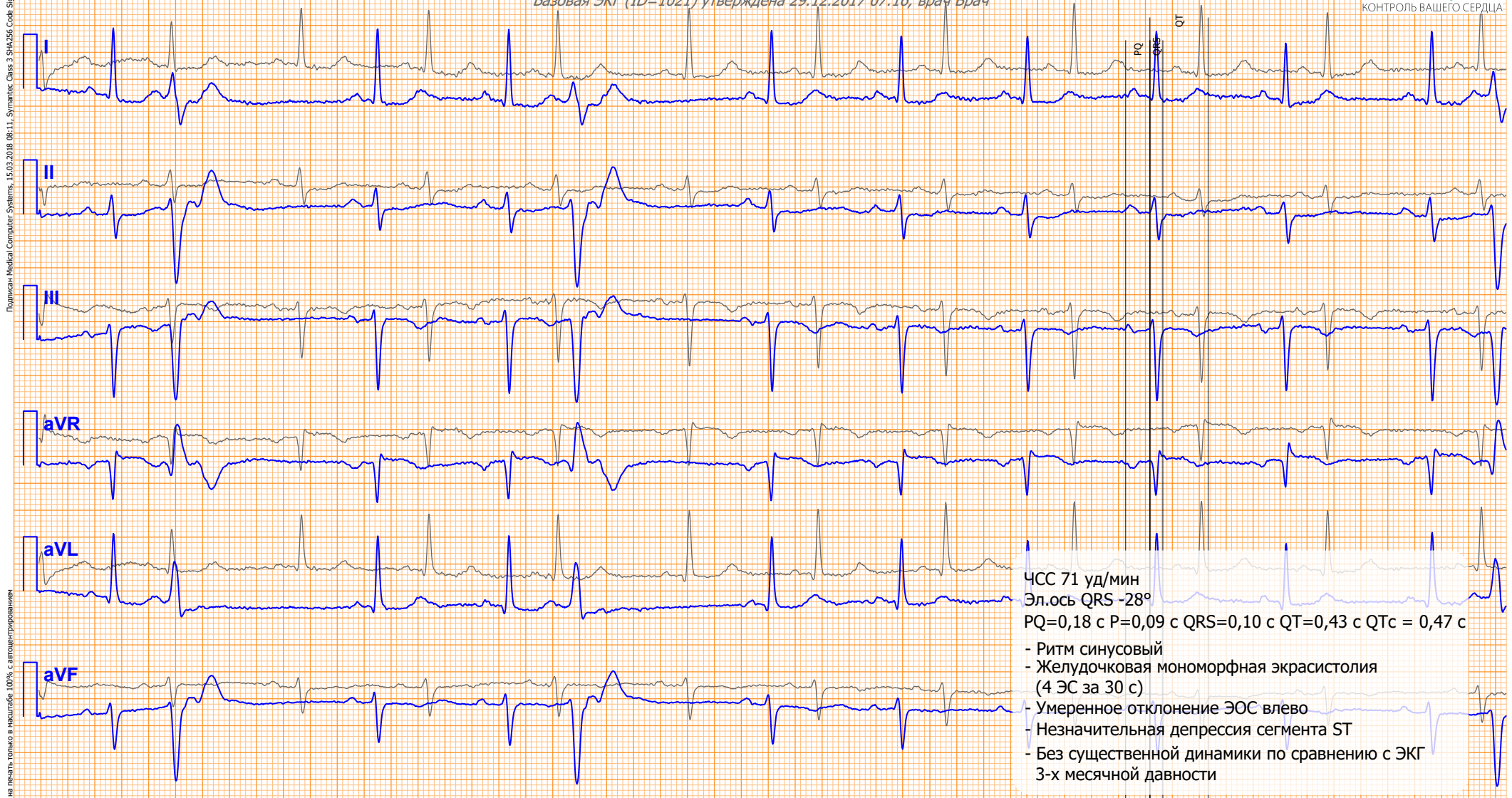


00:00 00:01 00:02 00:03 00:04 00:05 00:06 00:07 00:08 00:09 00:10

25 мм/с 10 мм/мВ 0,5 .. 50 Гц

Базовая ЭКГ (ID=1021) утверждена 29.12.2017 07:16, врач Врач

KARDiRU  
КОНТРОЛЬ ВАШЕГО СЕРДЦА



ЧСС 71 уд/мин  
Эл.ось QRS -28°  
PQ=0,18 с P=0,09 с QRS=0,10 с QT=0,43 с QTc = 0,47 с

- Ритм синусовый
- Желудочковая мономорфная экстрасистолия (4 ЭС за 30 с)
- Умеренное отклонение ЭОС влево
- Незначительная депрессия сегмента ST
- Без существенной динамики по сравнению с ЭКГ 3-х месячной давности

Ахлустин Владимир Алексеевич, 78 лет. ЭКГ зарегистрирована 15.03.2018 08:11

Страница 1 из 3

00:00 00:01 00:02 00:03 00:04 00:05 00:06 00:07 00:08 00:09 00:10

Выдана на печать только в масштабе 100% с автоматическим выключением

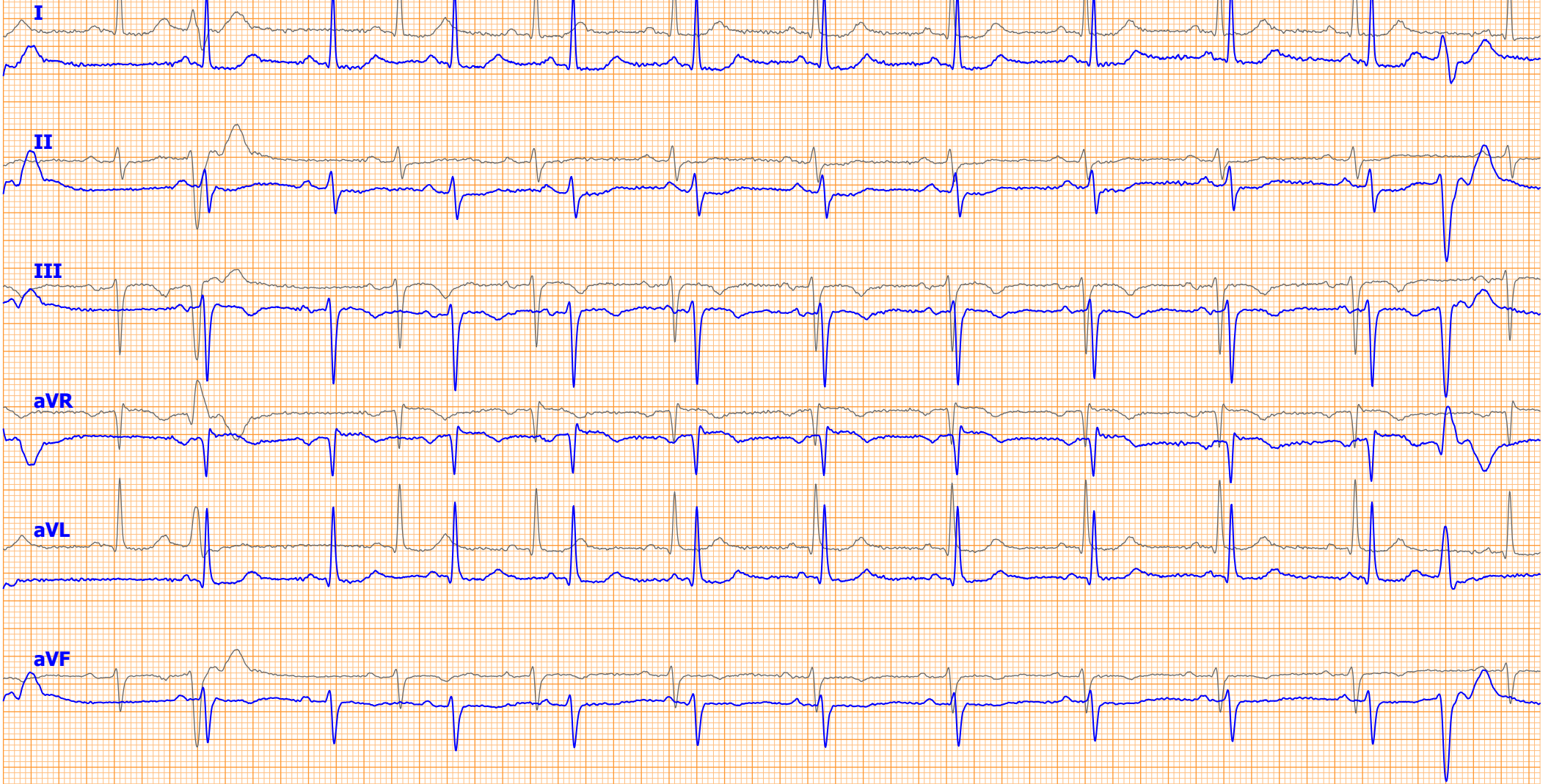
Полный Medical Computer System 15.03.2018 08:11, Symantec Class 3 SHA256 Code Signing CA

00:11 00:12 00:13 00:14 00:15 00:16 00:17 00:18 00:19 00:20 00:21

25 мм/с 10 мм/мВ 0,5 .. 50 Гц

Базовая ЭКГ (ID=1021) утверждена 29.12.2017 07:16, врач Врач

**KARDiRU**  
КОНТРОЛЬ ВАШЕГО СЕРДЦА



Ахлюстин Владимир Алексеевич, 78 лет. ЭКГ зарегистрирована 15.03.2018 08:11

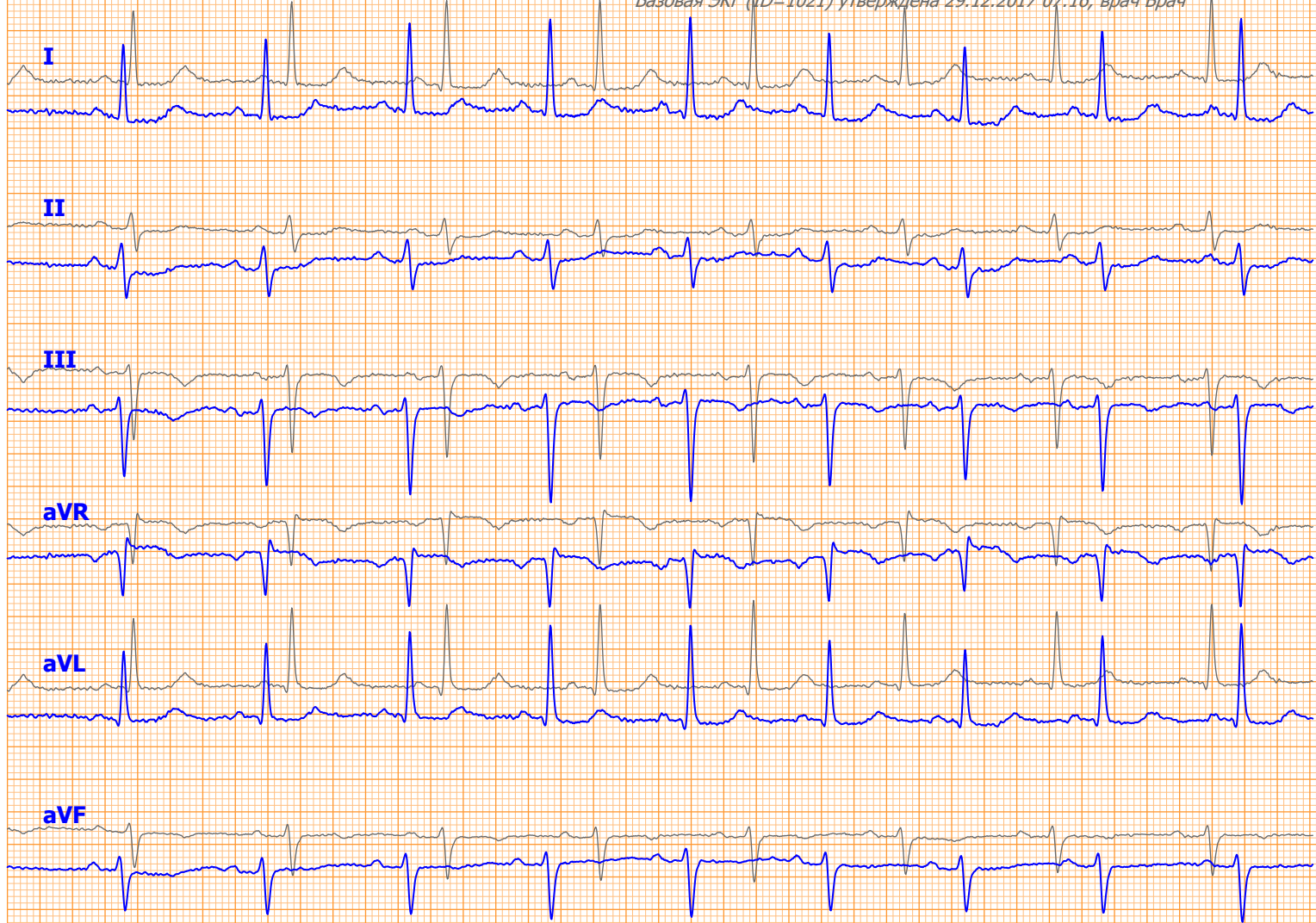
Страница 2 из 3

00:11 00:12 00:13 00:14 00:15 00:16 00:17 00:18 00:19 00:20 00:21

00:22 00:23 00:24 00:25 00:26 00:27 00:28 00:29 00:30

25 мм/с 10 мм/мВ 0,5 .. 50 Гц

Базовая ЭКГ (ID=1021) утверждена 29.12.2017 07:16, врач Врач



Ахлюстин Владимир Алексеевич, 78 лет. ЭКГ зарегистрирована 15.03.2018 08:11

00:22 00:23 00:24 00:25 00:26 00:27 00:28 00:29 00:30